

PNEUMOTORAX (Doporučený postup)

[KAP. 8.2] [Sekce intenzivní pneumologie ČPFS](#)

• Autor: MUDr. Vladimír Herout

8.2 PNEUMOTORAX

Vladimír Herout

DEFINICE

- Pneumotorax je přítomnost vzduchu v pleurálním prostoru, která je spojena s různým stupněm kolapsu plicní tkáně.
- Pneumotorax může vzniknout spontánně nebo indukovaně.
- Primární (idiopatický) spontánní pneumotorax vzniká u jinak zdravého člověka.
- Sekundární spontánní pneumotorax vzniká při preexistujících respiračních patologiích, jakými jsou například kongenitální plicní cysty, bulózní emfyzém, cystická fibróza, Marfanův syndrom, Ehlersův-Danlosův syndrom, plicní zánět, chronická obstrukční plicní nemoc (tab. 8.1). Ke spontánním pneumotoraxům patří i neonatální spontánní pneumotorax (u novorozenců trpících závažnými vrozenými malformacemi) a katameniální spontánní pneumotorax, který vzniká u žen v produktivním věku během menstruace (příčinou je hrudní endometrióza).
- Indukovaný pneumotorax vzniká po úrazu (traumatický pneumotorax) nebo v souvislosti s lékařskou péčí (iatrogenní pneumotorax).

PATOFYZIOLOGIE PNEUMOTORAXU

- Takzvaný zevní pneumotorax vzniká porušením integrity hrudní stěny.
- Vnitřní pneumotorax vzniká poškozením viscerální pleury a okolní plicní tkáně.
- Při jednorázovém vniknutí vzduchu do pleurální dutiny vzniká uzavřený pneumotorax.
- Otevřený pneumotorax vzniká v případě přetrvávající komunikace pleurální dutiny s dýchacími cestami, nebo okolní atmosférou.
- Ventilový pneumotorax vzniká inspiračním nasáváním vzduchu směrem do pleurální dutiny a obstrukcí otvoru v parietální či viscerální pleure během expira. Tento typ pneumotoraxu můžeme nazvat také tenzním pneumotoraxem (vzniká při něm přetlak v pleurální dutině, který vede ke kompresi struktur mediastina).

VYŠETŘENÍ PACIENTA S PNEUMOTORAXEM

Pneumotorax patří do diferenciální diagnostiky kašle, dušnosti a bolestí na hrudi. Mezi vyšetřovací metody patří anamnéza, fyzikální vyšetření, zobrazovací metody, laboratorní vyšetření (viz dále).

Anamnéza

- Časté jsou bolesti na hrudi, suchý kašel. Dušnost může být akutní, nicméně u části pacientů bývá delší anamnéza pouze horšího dýchání (i déle než týden).
- Žádoucí je vyptat se na historii event. traumatu, nebo lékařského zákroku. Pátráme po činnostech spojených se změnami nitrohrudního tlaku (při sportu, v zaměstnání atd.).
- Někdy bývá pozitivní i rodinná anamnéza.

Fyzikální vyšetření

- Nad pneumotoraxem bývá oslabené až neslyšné sklípkové dýchání, hypersonorní poklep, neslyšná bronchofonie, oslabený až vymizelý fremitus pectoralis.
- Někdy je přítomna expanze postižené poloviny hrudníku, chybějí dechové pohyby příslušné poloviny hrudníku.
- Při levostranném pneumotoraxu jsou výrazně oslabené srdeční ozvy.

- V případě tenzního pneumotoraxu se můžeme setkat se zvýšenou náplní krčních žil, cyanózou, tachykardií, hypotenzí, akutní dušností, event. podkožním emfyzémem. Tenzní pneumotorax může vyústit až v synkopu a šokový stav.

Zobrazovací metody

- Základem diagnózy je skiagram hrudníku ve dvou klasických projekcích v inspiriu, event. expirační snímek.
- CT hrudníku pomáhá upřesnit lokalizaci drobného pneumotoraxu ve sporných případech.
- Výpočetní tomografie s vysokou rozlišovací schopností (high-resolution computerized tomography, HRCT) pomáhá lokalizovat příčiny primárního spontánního pneumotoraxu (např. plicní buly).
- V poslední době se v diferenciální diagnostice dušnosti prosazuje ultrazvuk hrudníku. Ten je nápomocen hlavně v případě kriticky nemocných, u kterých nelze provést skiagram hrudníku vestoje. Pomocí ultrazvuku lze s vysokou senzitivitou i specificitou diagnostikovat pneumotorax. Při ultrazvuku hrudníku hodnotíme určité typické obrazy, event. jejich absenci. Pro pneumotorax je typická absence „lung sliding“ (sonografický obraz parietální klouzání po viscerální pleuře) a přítomnost „lung point“ (u parciálního pneumotoraxu místo, kde normální obraz „lung sliding“ střídá jeho absence).

Laboratorní vyšetření

- Standardně provádíme základní biochemii (Na, K, Cl, urea, kreatinin, jaterní testy, CRP), krevní obraz s diferenciálním rozpočtem leukocytů, koagulace (INR, aPTT).
- Vyšetřujeme hladinu α_1 -antitrypsinu. Jeho nízká hodnota bývá u nemocných s časným rozvojem panlobulárního plicního emfyzému.
- Standardem u pacienta s dušností by měl být odběr arteriálních krevních plynů.

DŮLEŽITÉ

- » Při podezření na pneumotorax neprovádíme spirometrii. Usilovné dechové manévry by mohly způsobit progresi pneumotoraxu.

DIFERENCIÁLNÍ DIAGNOSTIKA

Do diferenciální diagnostiky patří onemocnění projevující se podobnými symptomy. Jsou to především plicní embolizace, srdeční selhávání, akutní infarkt myokardu, -srdeční tamponáda, pneumonie, vertebrogenní algický syndrom, disekce aorty a další.

KLASIFIKACE

- Malý pneumotorax – maximální vzdálenost mezi laterálním okrajem kolabované plíce a hrudní stěnou je do 2 cm (měřeno horizontálně ve výši plicního hilu).
- Velký pneumotorax – pneumotorax rozsahem větší než malý.

LÉČBA

- Intenzita a rychlost léčebného zásahu závisejí především na objektivním stavu nemocného.
- U nemocného ordinujeme obecně klidový režim, tlumíme bolest, kašel.

- Při konzervativní léčbě má smysl aplikovat kyslík (i u normoxemického pacienta) vysokým průtokem 10 l/min. Vyšší tenze kyslíku v krvi způsobí nižší tenzi dusíku. Zvyšuje se tím koncentrační gradient pro dusík mezi pleurální dutinou a krví. Jelikož právě dusík tvoří dominantní podíl vzduchu v pleurální dutině, způsobíme tím rychlejší vstřebávání pneumotoraxu. Nezbytná je ale kontrola arteriálních krevních plynů 30 minut po aplikaci kyslíku. Je zde totiž nebezpečí rozvoje hyperkapnie. Tento postup je proto nevhodný pro pacienty s chronickou obstrukční plicní nemocí se sklonem k hyperkapnii.

Používané aktivní intervence v terapii pneumotoraxu

- Jehlová aspirace vzduchu ve 2. mezižebním prostoru (odsátí 1,5–2,5 l vzduchu pomocí trojcestného kohoutu), jehla 14–16 G.
- Hrudní drenáž:
 - ~ drén zavádíme ve 2.–3. mezižebří v medioklavikulární čáře nebo v tzv. „bezpečném trojúhelníku“ (zadní hranice m. pectoralis major, přední hranice m. latissimus dorsi, horizontální linie ve výši prsní bradavky)
 - ~ pacient je při drenáži v pololeže nebo vsedě
 - ~ většinou stačí drén užšího průměru (14–20 F)
 - ~ drén primárně dáváme pod vodu, pokud přetrvává pneumotorax na kontrolním skiagramu hrudníku (po 48 hodinách), napojíme drén na aktivní sání (podtlak 10–20 cmH₂O)
 - ~ pokud je plíce rozepjata a alespoň 24 hodin není přítomen únik vzduchu (airleak), drén uzavíráme, za 4–24 hodin provedeme kontrolní skiagram hrudníku a pokud je plíce rozepjata, potom drén extrahujeme
 - ~ pokud dojde k rozvoji podkožního emfyzému a jeho další progresi i při napojení drénu na aktivní sání, potom je nutná redrenáž (drén většího kalibru) nebo vícečetná drenáž
 - ~ pokud jde o lokalizovaný pneumotorax, pak místo zavedení hrudního drénu volíme na základě zobrazovacích vyšetření (většinou CT)

Léčebné postupy vzhledem k rozsahu pneumotoraxu (obr. 8.4)

Malý pneumotorax

- primární spontánní pneumotorax, asymptomatický – možno řešit ambulantně, kontrolu se skiagramem hrudníku naplánovat za 7–10 dnů, pacienta poučit (včetně písemného doporučení), že v případě dušnosti ihned vyhledá lékařské ošetření
- primární spontánní pneumotorax, symptomatický – pacienta hospitalizovat, provést jehlovou aspiraci pneumotoraxu, v případě neúspěchu drenáž hrudníku (drenáž hrudníku lze provést i rovnou)
- sekundární spontánní pneumotorax, asymptomatický – přijmout do nemocnice, časná kontrola skiagramu hrudníku za 2 dny, pokud nedochází k regresi provést drenáž hrudníku
- sekundární spontánní pneumotorax, symptomatický – provést drenáž hrudníku

Velký pneumotorax

- zavedení hrudního drénu
- u asymptomatického pacienta s primárním spontánním pneumotoraxem lze provést jehlovou aspiraci, při selhání tohoto postupu je indikována hrudní drenáž

Hrudní drenáž indikujeme vždy v případě

- tenzního pneumotoraxu (okamžitě)
- umělé plicní ventilace (okamžitě), v okamžiku zavedení drénu je nutné přerušit ventilaci, aby nedošlo k poranění plíce
- velkého, symptomatického primárního spontánního pneumotoraxu

- jakkoli symptomatického sekundárního spontánního pneumotoraxu
- u pneumotoraxu kombinovaného s výpotkem
- u bilaterálního pneumotoraxu
- v případě hemodynamické nestability

Ukončení hrudní drenáže

- je možné po úplném vymizení airleaku (úniku vzduchu), které trvá alespoň 24 h při drénu pod vodou, poté drén uzavřeme na 4–24 hodin, a pokud je na kontrolním skiagramu hrudníku plíce rozepjata, můžeme drén vytáhnout

Indikace chirurgických metod léčby

- recidivující ipsilaterální spontánní pneumotorax
- první ataky primárních spontánních pneumotoraxů u rizikových povolání (letec, potápěč)
- pneumotorax nereagující na méně invazivní postupy (hrudní drenáž více než 7 dnů)
- torakotomie bývá indikována v případě traumatického pneumotoraxu, zejména při rozsáhlejším poranění nitrohrudních orgánů
- chirurgická léčba by měla být zvážena i v případě prvního kontralaterálního spontánního pneumotoraxu, bilaterálního spontánního pneumotoraxu

Mezi používané metody k léčbě pneumotoraxu patří torakoskopie a torako-tomie. Tyto výkony umožňují ošetření bul, cyst, puchýřků (bleps), mechanickou abrazi -pari-etální pleury, aplikaci pudrového talku, parciální pleurektomii, event. dekortikaci plíce. Chirurgickým přístupem ošetříme přímo místo úniku vzduchu.

Zvláštní terapeutické postupy

- Umístění několika širokých jehel do 2. mezižebří – při tenzním pneumotoraxu (při nebezpečí z prodlení, pokud není možné pacienta rovnou zadrénovat).
- Heimlichova chlopeč (jednoduché zařízení napojené na hrudní drén, které propouští vzduch ven a nikoli dovnitř) – u inoperabilních nemocných s trvajícím pneumotoraxem.
- Intrapleurální instilace autologní krve nebo talkového roztoku – vede k pleurodóze u obtížně léčitelného pneumotoraxu u inoperabilních nemocných.
- Ovuclaci suprimující léky – terapie volby u katameniálního pneumotoraxu.

KOMPLIKACE PNEUMOTORAXU

- Vznik pneumotoraxu může komplikovat vývoj tenzního pneumotoraxu.
- Dále může být pneumotorax komplikován vznikem pleurálního výpotku.
- Je možnost vzniku hemotoraxu i hrudního empyému.
- Léčbu pneumotoraxu někdy komplikuje vznik bronchopleurální píštěle a chronický únik vzduchu.
- Pneumotorax sám o sobě může vést k dekompenzaci jiných onemocnění u polymorbidních nemocných.

PROGNÓZA

- Primární spontánní pneumotorax často recidivuje (po první atace ve 30–50 %). U kuřáků jsou počty recidiv častější.
- Nejspolehlivější je léčba chirurgická (1,5–8 % recidiv).
- U sekundárních spontánních pneumotoraxů je o něco menší počet recidiv, zato více komplikací, které souvisejí se základní chorobou.

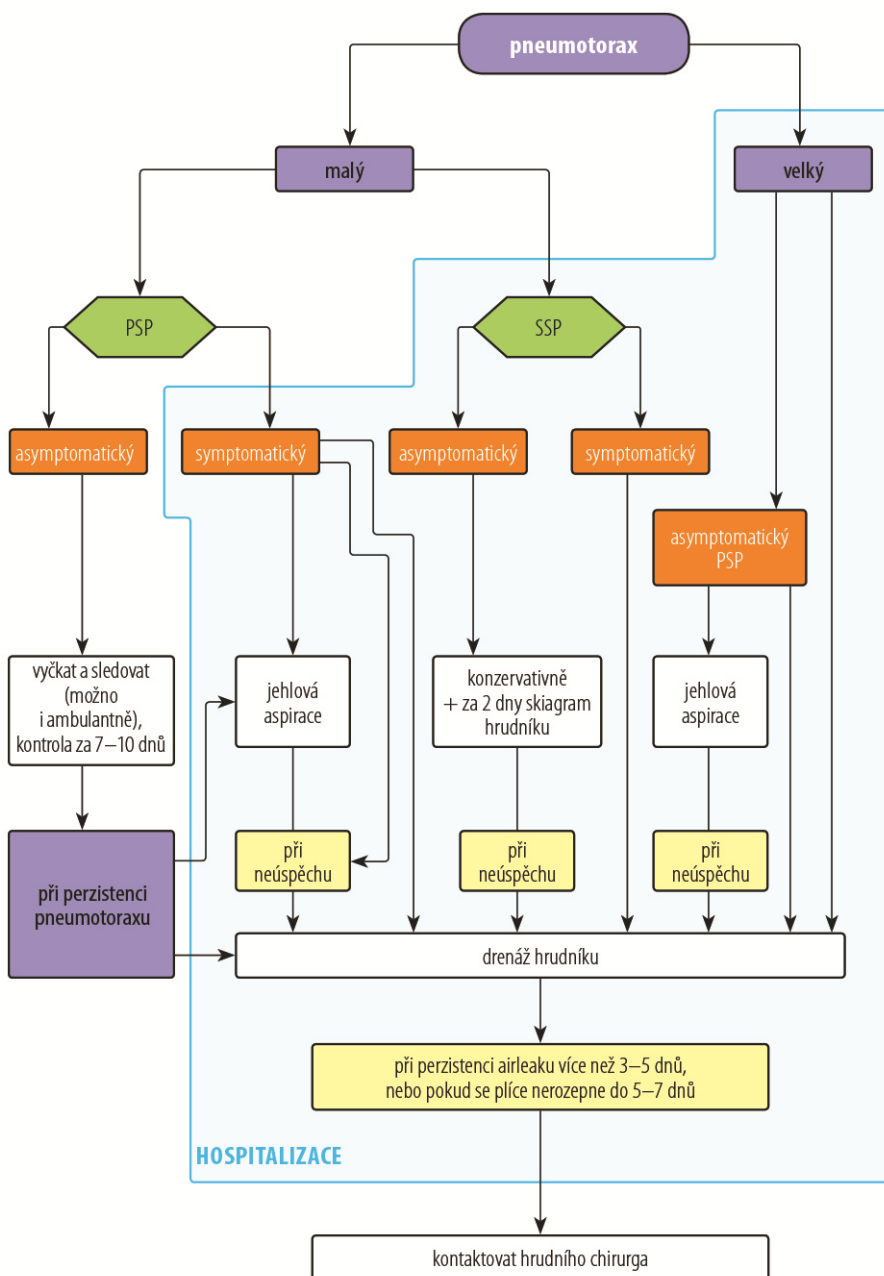
LITERATURA

1. Currie GP, Alluri R, Christie GL, Legge JS. Pneumothorax: an update. *Postgrad Med J.* 2007;83(981):461–5. Review. Erratum in: *Postgrad Med J.* 2007;83(985):722.
2. Koblížek V. Pneumotorax. *Naléhavé stavy v pneumologii.* Praha: Maxdorf; 2009. p. 153–172.
3. Lichtenstein D, Meziere G, Biderman P, Gepner A. The „lung point“: An ultrasound sign specific to pneumothorax. *Intensive Care Med.* 2000;26(10):1434–40.
4. MacDuff A, Arnold A, Harvey J. Management of spontaneous pneumothorax: British Thoracic Society Pleural Disease Guideline 2010. *Thorax.* 65 Suppl 2:ii18–31.
5. Vašáková M, Žáčková P. *Hrudní drenáže krok za krokem.* Praha: Maxdorf; 2012.

TABULKY A OBRÁZKY

■ Tabulka 8.1 Faktory predisponující k vzniku sekundárního pneumotoraxu; upraveno podle [1]

Bronchiální obstrukce <ul style="list-style-type: none">• CHOPN• asthma bronchiale
Plicní nemoci spojené s produkcí hnisu <ul style="list-style-type: none">• bronchiektazie• cystická fibróza
Maligní nemoci plic <ul style="list-style-type: none">• karcinom plic• maligní mezoteliom• plicní metastázy
Intersticiální plicní nemoci <ul style="list-style-type: none">• plicní fibróza• extrinsická alergická alveolitida• sarkoidóza• lymfangioleiomyomatóza• histiocytóza X
Záněty plic <ul style="list-style-type: none">• pneumonie způsobena <i>Staphylococcus aureus</i>• nekrotizující pneumonie• pneumonie způsobená <i>Pneumocystis jirovecii</i> u nemocných s imunodeficitem• tuberkulóza
Vrozené poruchy vaziva <ul style="list-style-type: none">• Marfanův syndrom• Ehlersův Danlosův syndrom
Ostatní <ul style="list-style-type: none">• ARDS• SARS• endometrióza (katameniální pneumotorax)• revmatoidní artritida, kolagenózy



Obr. 8.4 Terapeutický algoritmus pneumotoraxu. PSP – primární spontánní pneumotorax, SSP – sekundární spontánní pneumotorax