

## AKUTNÍ EXACERBACE INTERSTICIÁLNÍCH PLICNÍCH PROCESŮ [KAP. 6.8]

Sekce intenzivní pneumologie ČPFS

• Autor: prof. MUDr. Martina Vašáková, Ph.D.

## 6.8 AKUTNÍ EXACERBACE INTERSTICIÁLNÍCH PLICNÍCH PROCESŮ

Martina Vašáková

### ÚVOD

- Intersticiální plicní procesy (IPP) představují různorodou skupinu onemocnění, ve většině případů je však společným patogenetickým rysem zánětlivá složka a různá míra fibroprodukce.
- Nejvýznamnějšími představiteli IPP, u nichž hraje dominantní roli rozsáhlá přestavba plicní architektiky a jizvení, jsou idiopatické intersticiální pneumonie (IIP) s hlavní představitelkou idiopatickou plicní fibrózou (IPF), chronická exogenní alergická alveolitida (EAA) a některá plicní postižení u systémových nemocí – fenotyp běžné intersticiální pneumonie (UIP) a nespecifické intersticiální pneumonie (NSIP) u pacientů s revmatoidní artritidou, Sjögrenovým syndromem a systémovou sklerodermií.
- Intersticiální plicní procesy s fibrotickou složkou mají obvykle pozvolna progredující průběh, nicméně u některých pacientů se objeví v průběhu nemoci akutní zhoršení, tzv. akutní exacerbace (AE), která výrazně zhoršuje prognózu pacientů s IPP a může vést k předčasnému úmrtí. Někdy může být AE IPP i první známkou subklinicky probíhajícího IPP [1].

### EPIDEMIOLOGIE AKUTNÍ EXACERBACE IPP

- Incidence AE IPP je známa pouze pro IPF, a to z placebo větví randomizovaných klinických studií, kde se pohybuje mezi 1 a 20 %. Ve většině klinických studií s IPF je roční incidence AE do 5 %. AE IPF je hlavní příčinou morbidit a mortality u IPF a je zodpovědná za polovinu hospitalizací u IPF a až 40 % úmrtí. AE IPF se může vyskytovat i u jiných fibrotizujících IPP a byla zde opakovaně popsána, nicméně spolehlivé údaje o incidenci AE ostatních IPP mimo IPF nemáme. Pravděpodobnost AE stoupá s pokročilostí fibrotizujícího procesu [1–3].

### DEFINICE AKUTNÍ EXACERBACE IPP

- Akutní exacerbace IPP označuje příhodu v průběhu fibrotizujících IPP, kdy dojde k náhlému klinickému zhoršení se zhoršením dušnosti, kašle, nástupem hypoxemie či zhoršením hypoxemie stávající a se zhoršením radiologického nálezu s obrazem mlhovitých opacit nasedajících na fibrotické změny [1, 3].
- Histopatologickým podkladem AE IPP je obraz difuzního alveolárního poškození (DAD) a organizující (se) pneumonie (OP).

### SPOUŠTĚCÍ FAKTORY

- Pokročilost IPP. Čím nižší jsou plicní funkce a větší rozsah radiologických změn, tím větší je pravděpodobnost IPP.
- Vyšší výskyt v zimních měsících a u imunosuprimovaných pacientů svědčí pro možnou roli plicní infekce.
- Mimoplicní infekce, plicní embolie, srdeční selhání.
- Bronchoskopie – bronchoalveolární laváž, kryobiopsie.
- Aspirace.
- Chirurgická plicní biopsie (AE IPP u 2 % pacientů), plicní anatomické resekce, operace mimo hrudník [2].
- Umělá plicní ventilace.
- Znečištěné ovzduší, smogové situace.
- Léky (zejména biologické léky, cytostatika).
- Radiace na oblast hrudníku [2–5].

### KLINICKÝ OBRAZ

- Klinicky se AE IPP projevuje zhoršením dušnosti pacienta. Dušnost se objevuje v průběhu posledních 30 dní a zpravidla progreduje až do klidové, objevuje se cyanóza a někdy příznaky pravostranné kardiální dekompenzace [1, 3, 4].

### DIAGNOSTICKÝ POSTUP

- Obvykle je pacient ve špatném stavu a je schopen pouze vyšetření fyzikálního a vyšetření zobrazovacími metodami, musíme tedy diagnózu AE IPP většinou stanovit pouze na těchto indiciích. Nutné je pátrat zejména po léčitelných spouštěcích AE (infekce, embolie, srdeční selhání apod.) (obr. 6.3) [3].

### Funkční vyšetření

- Dochází zpravidla k velmi výraznému zhoršení ventilačních parametrů, nejdříve a nejvíce bývá zhoršen transfer faktor. Řada pacientů pro špatný stav není ani schopna funkčního vyšetření absolvovat.
- Nově se objevuje hypoxemie nebo dochází ke zhoršení stávající hypoxemické respirační insuficience [5].

### Laboratorní nálezy

- Obvykle nejsou přítomny laboratorní známky zánětu, i když v předchorobí může být infekce jako spouštěč přítomna.
- Imunologické vyšetření považujeme za nezbytné, stav imunitního systému nám pomáhá v dalším léčebném postupu. K vyloučení infekcí využíváme dostupných bakteriologických, sérologických a molekulárních metod: standardní vyšetření sputa a bronchoalveolární lavážní tekutiny (BALTe) na běžnou bakteriální flóru, na BK a na mykologii; BALTe na mykologii a PCR na atypické patogeny: *Mycoplasma pneumoniae*, *Chlamydia* spp., *Aspergillus* spp., CMV; vyšetření krve na PCR na atypické patogeny a aspergilový antigen, legionelový a pneumokokový antigen v moči, případně hemokultury [6, 7].
- Musíme si však uvědomit, že většina pacientů při přijetí není schopna pro špatný stav BAL podstoupit a že sám BAL je rizikem akutní exacerbace

### Zobrazovací metody

- *HRCT hrudníku* – denzity mléčného skla superponované na původní obraz plicní fibrózy. Méně často se objevují nové okrsky konsolidace [1–5].

### Bronchoalveolární laváž

- V BALTe bývá zachyceno zvýšené zastoupení neutrofilů oproti výchozímu stavu spolu se zvýšeným celkovým počtem buněk v BALTe [1–3].

## Plicní biopsie

- Plicní biopsie není ve stavu suspektní akutní exacerbace indikována, pokud je však provedena, prokáže většinou obraz difuzního alveolárního poškození (DAD).
- Byl však popsán i obraz organizující (se) pneumonie (OP) a progresie fibroblastických fokusů [1, 2].

## LÉČBA

- Pro AE IPP neexistuje léčebný postup s prokázanou jednoznačnou účinností. Nutná je vždy hospitalizace s podáním vysokoprůtokového kyslíku.
- Ve většině pramenů zmiňujících léčbu AE IPP jsou doporučovány parenterálně kortikosteroidy v různých dávkách i v pulzním režimu (0,5–1 g i. v. 3 dny po sobě), s pozvolným snižováním a antibiotiky. Spíše se dnes kloníme k dávkám nižším a imunosupresiva nepřidáváme z důvodu možné infekce jako vyvolavatele či jako následné komplikace [2, 3, 7, 8].
- Kromě těchto léčebných postupů byly zkoušeny také metody méně obvyklé, například hemoperfuze polymyxinovou kolonou, po které bylo popsáno zlepšení oxygenace u pacientů s AE u IPP.
- Experimentálně byly rovněž použity inhibitory neutrofilní elastázy (sivelestat) a lecitinizovaná superoxididismutáza, avšak bez přesvědčivého efektu.

## Praktická doporučení pro diagnózu a léčbu

- *Pro diagnózu často postačí klinický obraz spolu s radiologickým (HRCT) nálezem, nutné je aktivně hledat léčitelnou příčinu AE (zejména infekce, embolie, srdeční selhání).*
- *Laboratorními prostředky vyloučíme infekční příčinu zhoršení. Nutné je vyšetření humorální a buněčné imunity, často bývá změněna již předchozí léčbou. Pacienta monitorujeme na JIP, podáváme vysokoprůtokový kyslík, optimálně HiFLO.*
- *Pokud je nutná podpora ventilace, jednoznačně upřednostňujeme neinvazivní ventilaci, invazivní ventilace je pravděpodobně negativním prognostickým faktorem pro přežití a měla by být poskytnuta (případně i s mimotělním oběhem – ECMO) pouze pacientům, kteří jsou zařazeni na čekací listině transplantace plic, případně jsou indikováni k bridgingu ECMO.*
- *Z léků podáváme kortikoidy parenterálně, obvykle v dávce 250–1000 mg methylprednisolonu denně po dobu 3 dní, pak 1 mg/kg denně s pomalou detrací. Podáváme antimikrobiální léky k pokrytí možné oportunní infekce či k léčbě nerozpoznané vyvolávající infekce.*
- *Z antibiotik při podezření na infekci či na těžce imunokompromitovaný terén pacienta lze doporučit cefalosporiny III. generace, chinolony (pokrytí legionel, mykoplasmat a chlamydií), TMP/SMX k prevenci pneumocysty a antimykotika – preventivně itraconazol. Vhodné je řídit se při indikaci antimikrobiální léčby hodnotou  $CD4^+ T$  lymfocytů; pokud jejich absolutní počet klesne pod 200 buněk/ $\mu$ l, je vždy nutné vykryt preventivně pneumocystovou a mykotickou infekci. Při podezření na virovou etiologii, zejména chřipkovou, je indikována léčba antivirotiky.*
- *Při poklesu hodnot IgG pod 6 g/l substituujeme IVIG v dávce 0,2–0,5 g/kg hmotnosti pacienta, opakujeme podle potřeby, aby se hodnota IgG udržela nad touto hranicí.*

## PREVENCE

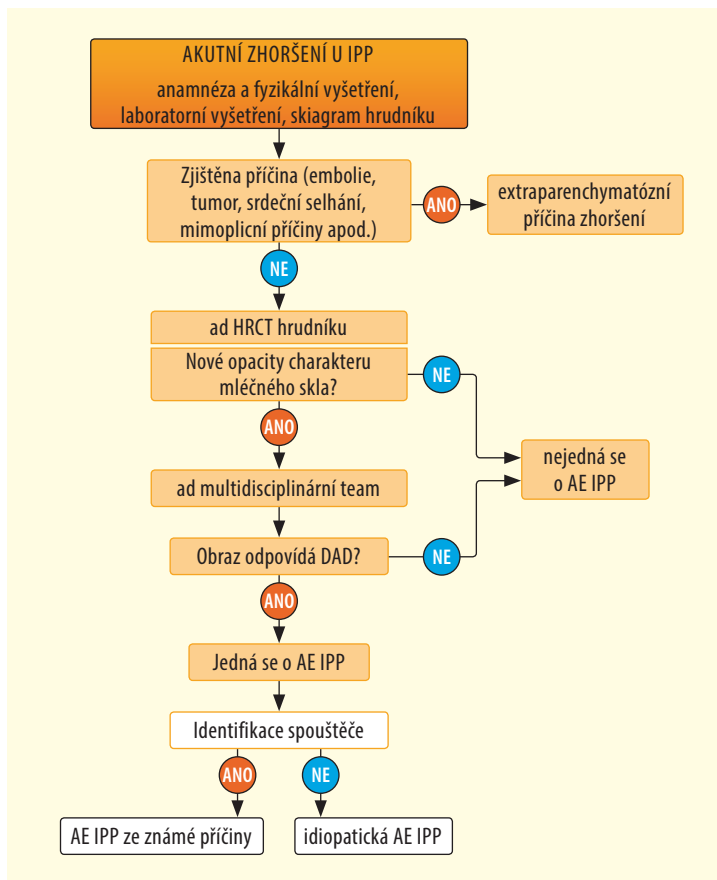
Prevencí je pouze časná indikace transplantace plic u fibrotizujících IPP, zvláště u IPF. Jistý stupeň ochrany proti AE poskytují antifibrotické léky, nintedanib či pirfenidon v případě idiopatické plicní fibrózy [2, 3].

## PROGNÓZA

- V podstatě všechny citované práce se shodují na vysoké mortalitě AE IPP. Infaustní prognózu mají vesměs všichni pacienti, kteří podstoupili invazivní UPV.
- Z hlediska histopatologického obrazu pacienti, kteří měli histologický obraz OP, měli podstatně lepší prognózu, naopak všichni, kdo měli histopatologický obraz DAD, zemřeli.
- Také záleží na stupni plicní fibrózy před AE – čím rozsáhlejší je, tím horší je pak prognóza pacienta.

## LITERATURA

1. Vašáková M, et al. Intersticiální plicní procesy. Praha: Maxdorf; 2016.
2. Collard HR, Moore BB, Flaherty KR, et al. Acute exacerbations of idiopathic pulmonary fibrosis. Am J Respir Crit Care Med. 2007;176:636–43.
3. Ryerson CJ, Cottin V, Brown KK, et al. Acute exacerbation of idiopathic pulmonary fibrosis: shifting the paradigm. Eur Respir J. 2015;46:512–20.
4. Ambrosini V, Cancellieri A, Chilosi M, et al. Acute exacerbation of idiopathic pulmonary fibrosis: report of series. Eur Respir J. 2003;22(5):821–6.
5. Kim DS, Park JH, Park BK, et al. Acute exacerbation of idiopathic pulmonary fibrosis: frequency and clinical features. Eur Respir J. 2006;27(1):143–50.
6. Molyneux PL, Cox MJ, Wells AU, et al. Changes in the respiratory microbiome during acute exacerbations of idiopathic pulmonary fibrosis. Respir Res. 2017;18:29. 10.1186/s12931-017-0511-3.
7. Papiiris SA, Kagouridis K, Kolilekas L, et al. Survival in Idiopathic pulmonary fibrosis acute exacerbations: the non-steroid approach. BMC Pulm Med. 2015;15:162.
8. Vašáková M, et al. Moderní farmakoterapie v pneumologii. Praha: Maxdorf; 2016.



Obr. 6.3 Diagnostický algoritmus u podezření na AE IPP; upraveno dle [3]