



Idiopatická plicní fibróza a progredující plicní fibrózy.



Martina Koziar Vašáková

Pneumologická klinika 1. LF UK

Fakultní Thomayerova nemocnice Praha



COI

- Martina Vašáková byla příjemcem nezávislého grantu ROCHE a převzala finanční odměnu za přednášky, konsultace a účast v poradních sborech firem, InterMune International AG, F. Hoffmann-La Roche Ltd. a Boehringer Ingelheim

Co jsou intersticiální plicní procesy?

- Skupina difusních plicních nemocí postihující zpravidla obě plíce
 - Alveoly
 - Pojivovou tkáň
 - Bronchy
 - Cévy
- **Akutní**
 - Alveolární poškození
 - Zánět (exsudace, buněčná infiltrace)
 - Tvorba granulomů
- **Chronické**
 - Reparace alveolárních lézí
 - Chronický zánět
 - Fibróza

Biologické chování a léčebné konsekvence

Zánětlivé IPP

Fibrotické IPP

Smíšené zánětlivě fibrotické

Progresivní fibrotické

Plicní fibróza - co to je?

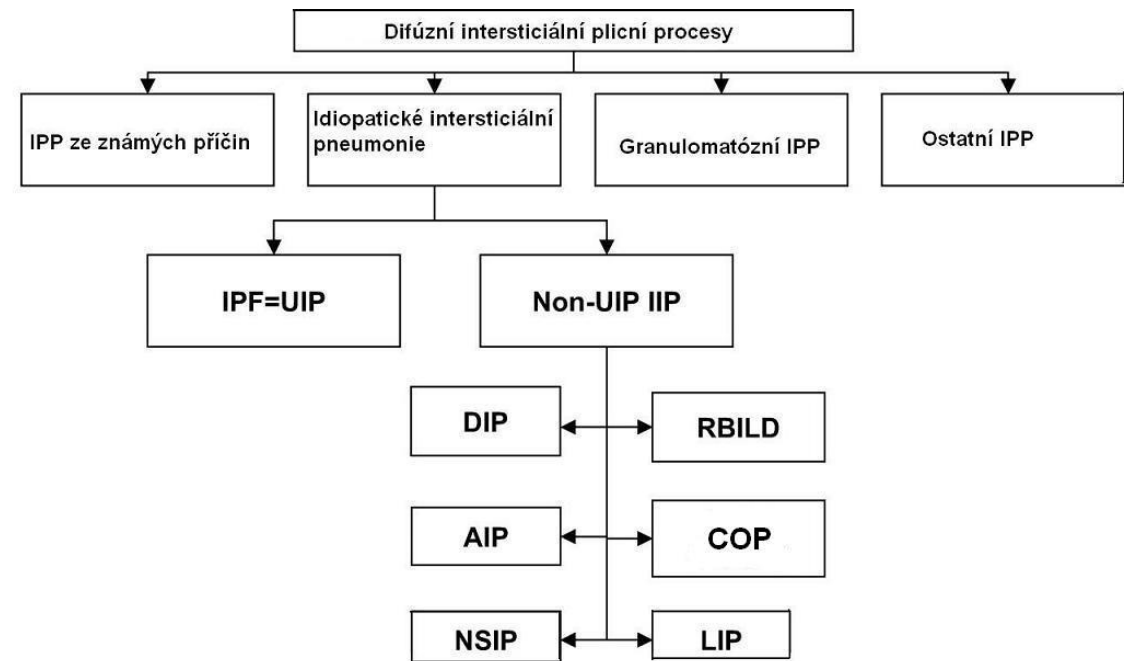
- **Uniformní reakce plicní tkáně na repetitivní poškození zevní nebo vnitřní noxou. Genetická dispozice.**

- **Vždy:**

- **Idiopatická plicní fibróza**
- **Fibrotická nespecifická intersticiální pneumonie (NSIP)**

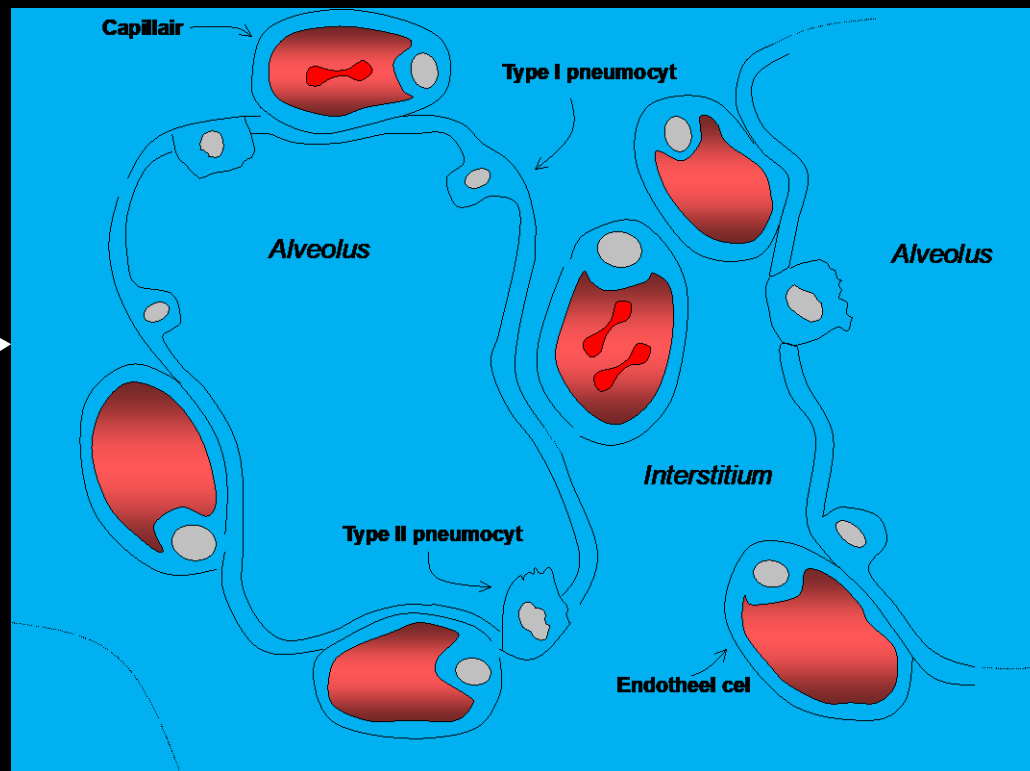
- **Někdy až často:**

- **Exogenní alergická alveolitida- fibrotická forma**
- Smíšená a celulární NSIP
- Jiné idiopatické intersticiální pneumonie
- Sarkoidóza- chronická forma
- Plicní postižení v rámci systémových nemocí pojiva- různé fenotypy- UIP, NSIP
- Polékové poškození plic- různé fenotypy- amiodaron, bleomycin
- Pneumokoniózy- tzv. kolagenní- azbestóza, silikóza
- Plicní histiocytóza z Langerhansových buněk
- Familiární IPP



Plíce má pouze omezený repertoár reakce na poškození- různé noxy mohou vést ke stejnému typu poškození

**Faktory
zevního
prostředí**



Různé vzory alveolárního poškození, zánětu, reparaace a fibroproliferace



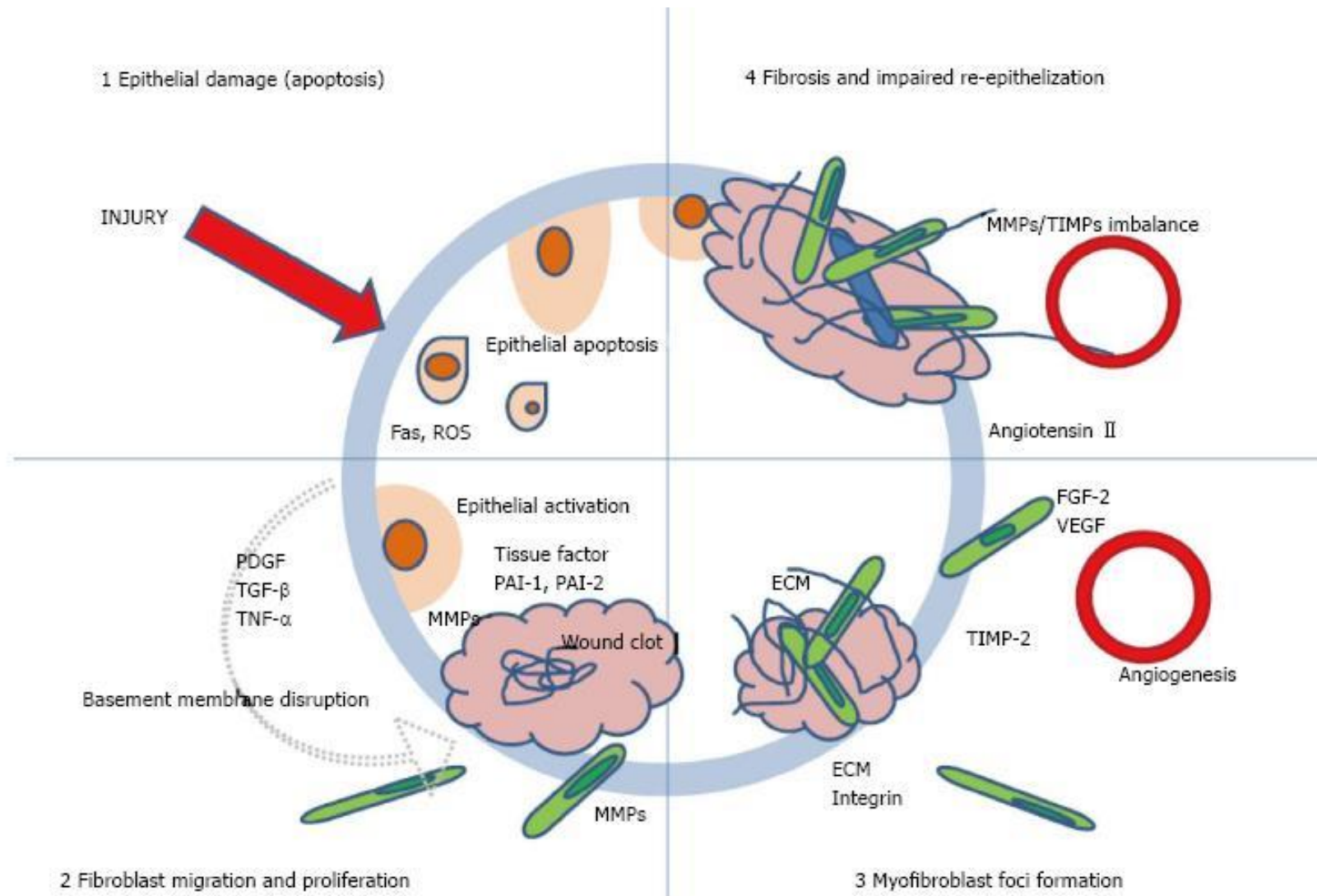
**Komorbidity
Stárnutí**



Genetika

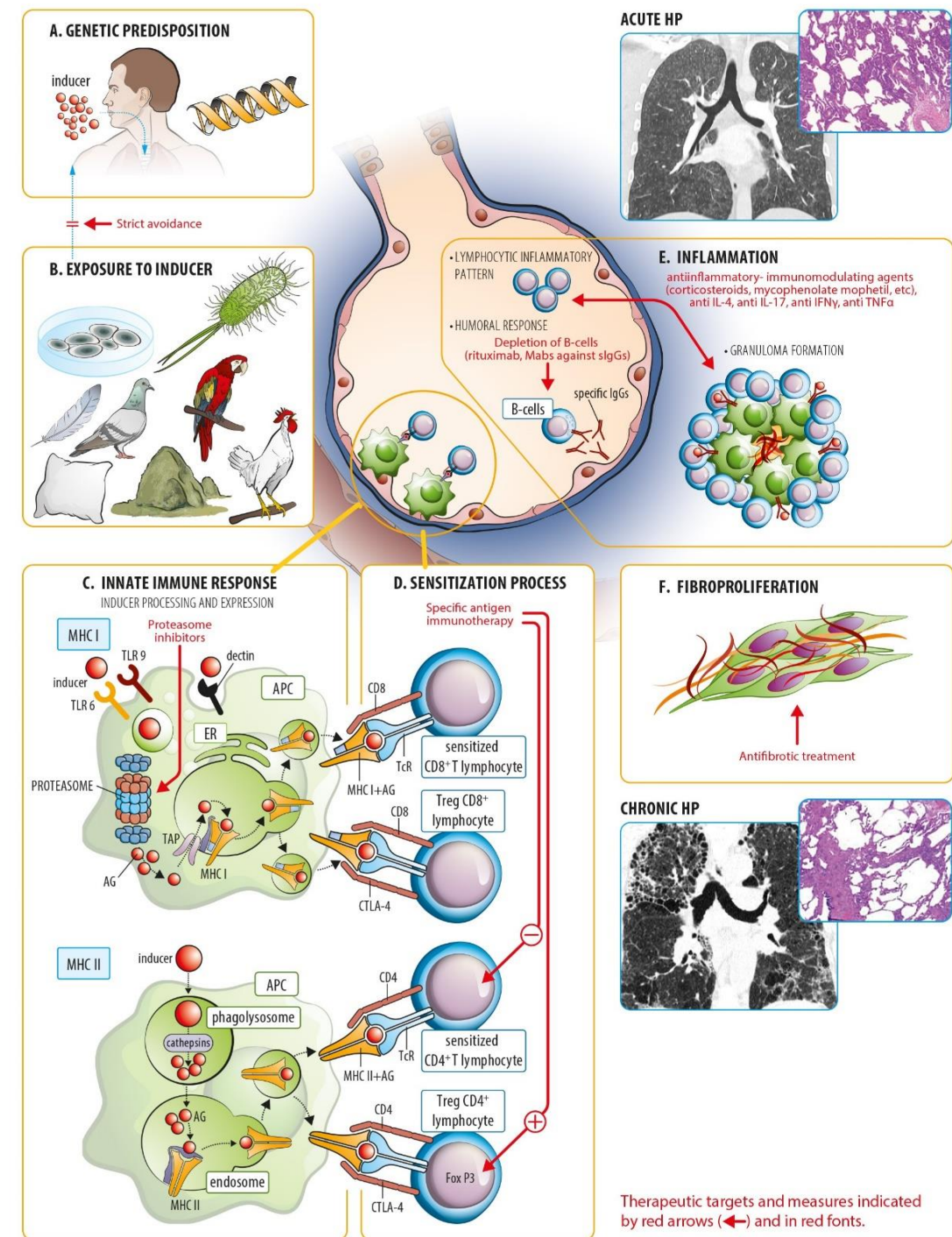


Patogeneze fibroproliferativního hojení u IPF



Různé typy patologického hojení u EAA

- Klinické, radiologické a histopatologické typy:
 - Zánětlivé
 - Smíšené zánětlivě fibrotické
 - Fibrotické
 - Chronické progresivní fibroproliferativní
 - End-stage fibróza



Co je idiopatická plicní fibróza?

Definice idiopatické plicní fibrózy

- IPF- **specifická forma chronické progredující fibrotizující intersticiální pneumonie nejasné etiologie** objevující se primárně u dospělých jedinců, postihující pouze plíce a spojené s histopatologickým a /nebo radiologickým obrazem obvyklé intersticiální pneumonie (UIP).
- Diagnóza IPF vyžaduje vyloučení jiných forem intersticiálních pneumonií, systémové nemoci pojiva a IPP spojené s expozicí vlivům prostředí

Epidemiologie IPF- hlavně údaje z nemocnic a ZP

Před 100 lety popsána IPF na desítkách případů

Nyní IPF postihuje cca 5 milionů lidí na celém světě

- **Framinghamská studie-** ve studijní populaci bylo 6,7% jedinců s IPP, z toho 1,8% s IPF
- **Incidence-** 3,38-26/100.000
- **Prevalence-** 2- 29/100.000

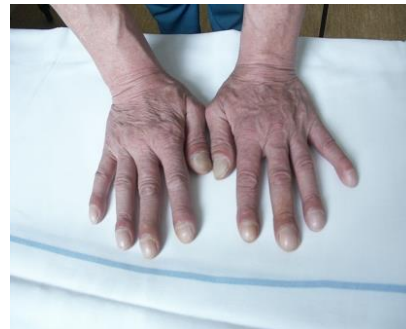Geography	Study year(s)	Prevalence (per 100,000)	Incidence (per 100,000/y)
<i>United States</i>			
New Mexico	1988–1990	13.2–20.2	7.4–10.7
Twenty states	2000	14.0–42.7	6.8–16.3
Minnesota	1997–2005	27.9–63.0	8.8–17.4
<i>Europe</i>			
Czech Republic	1981–1990	6.5–12.1	0.74–1.28
Norway	1984–1998	23.4	4.3
Finland	1997–1998	16–18	–
Greece	2004	3.4	0.9
UK	1991–2003	–	4.6
UK	2000–2009	–	7.4
Turkey	2007–2009	–	4.9
<i>Asia</i>			
Taiwan	1997–2007	0.7–6.4	0.6–1.4
Japan	2005	2.9	–

Jak vypadá pacient s idiopatickou plicní fibrózou?

Klinický obraz

- Muži, střední a starší věk (40+)
- Chronická námahová **dušnost**
- Snadná **unavitelnost**
- **Kašel**
- **Hypoxémie s cyanózou**
- U některých pacientů **epizody tzv. akutní exacerbace**

- 75% pacientů- **fenotypové projevy**
 - paličkovité prsty
 - krepitus

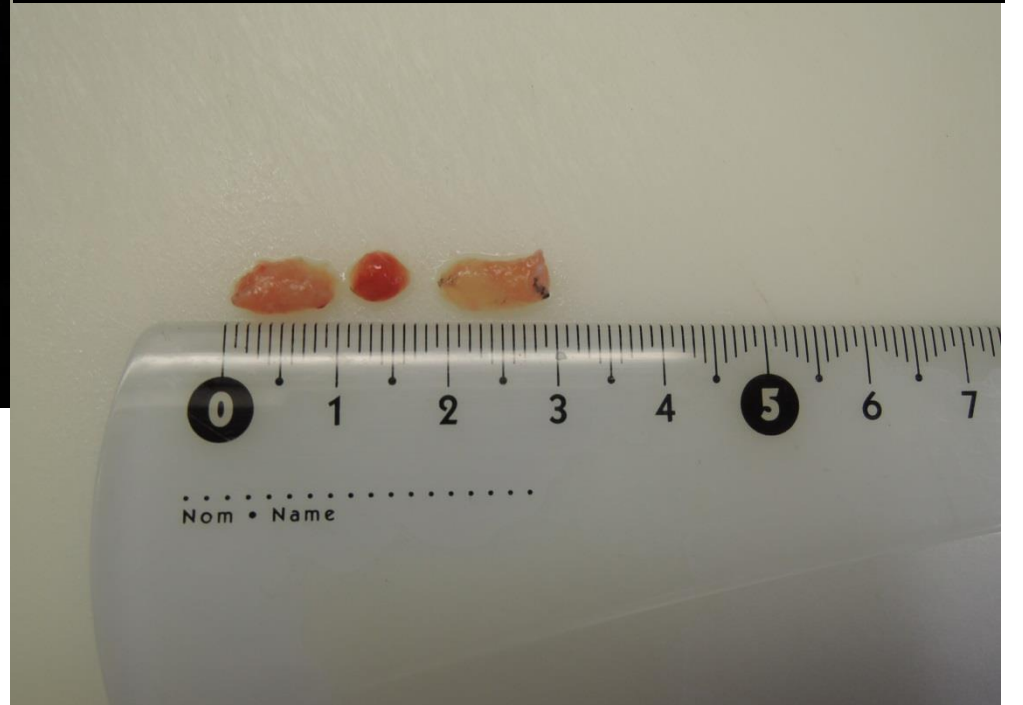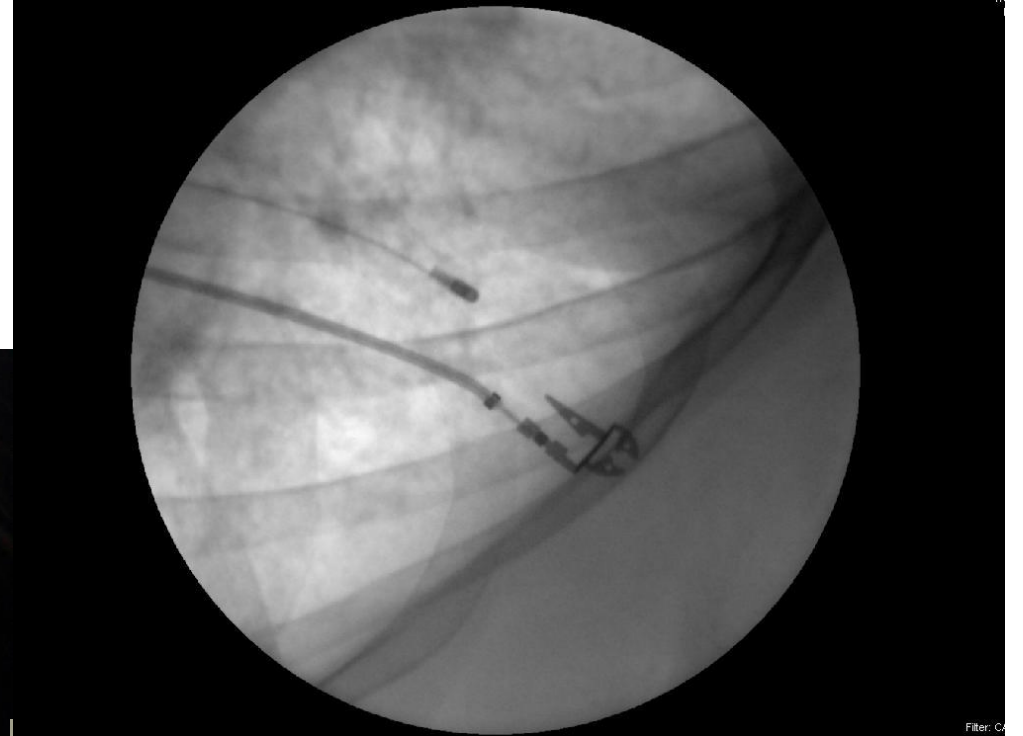

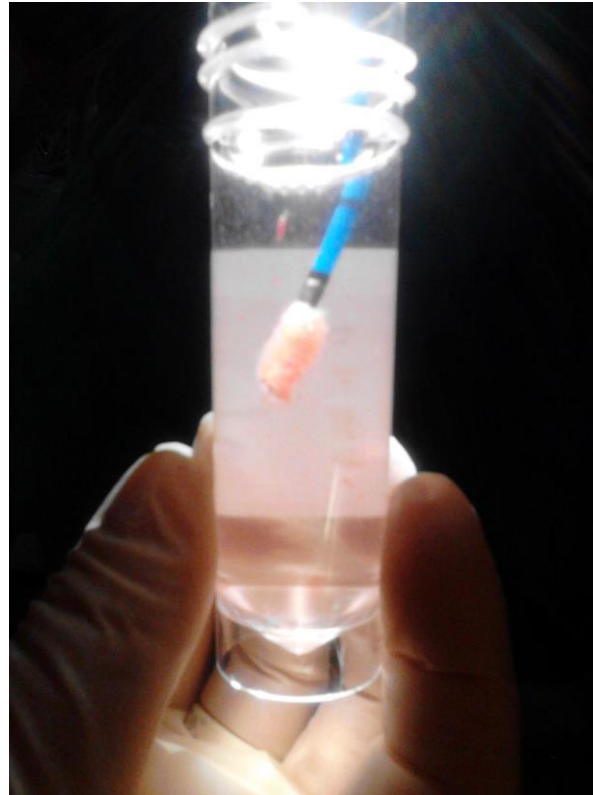
Diagnostika IPF

- Anamnéza- rodinná, expozice
- Symptomy a objektivní nález- krepitus a paličkovité prsty
- Funkční vyšetření- obvykle RVP, difusní kapacita snížena, zátěžové testy
- HRCT hrudníku
- Bronchoalveolární laváž- diferenciálně diagnostická role- lymfocytóza svědčí pro exogenní původ!
- Screening autoimunitních nemocí- IPP v rámci CTD!!- autoprotiátky, symptomy- kůže, klouby, postižení ostatních orgánů
- Plicní biopsie- bronchoskopická transbronchiální kryobiopsie

Kryobiopsie jako alternativa chirurgické biopsie?

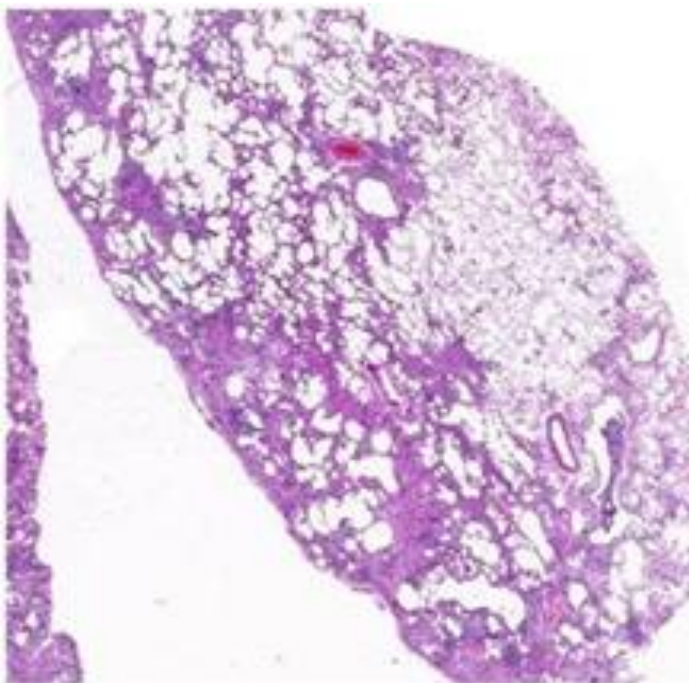
- TBLC **nižší morbidita a mortalita** než SLB (4% vs 0,3%)
- Centra s expertízou
- **Dg výtěžnost 84%** (SLB 91%)
- **Komplikace:**
pneumothorax, krvácení



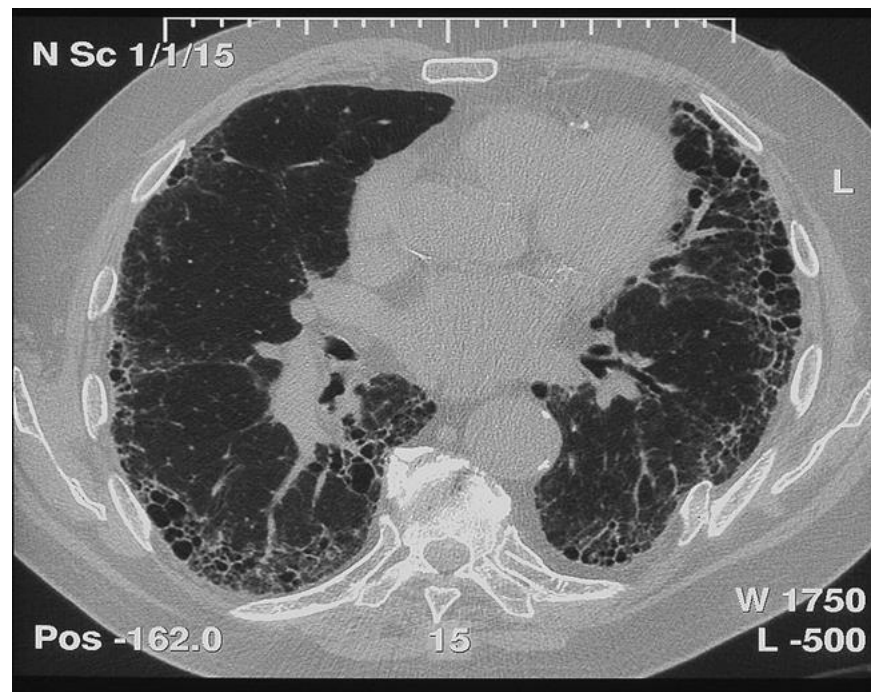Troy et al. Diagnostic accuracy of transbronchial lung cryobiopsy for interstitial lung disease diagnosis (COLDICE): a prospective, comparative study. LRM 2019

Stanovení diagnózy IPF

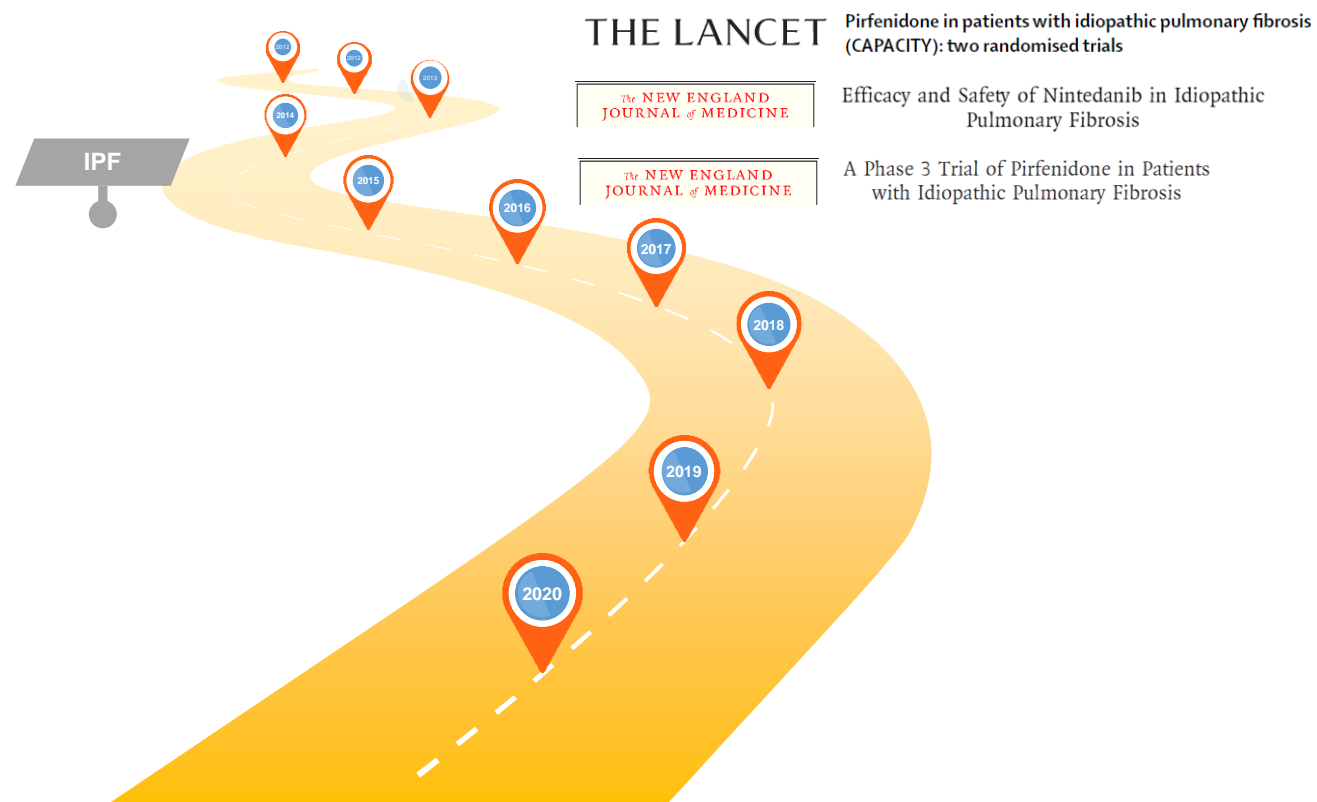
- Pro diagnózu IPF má zcela zásadní roli **vzorec obvyklé intersticiální pneumonie (UIP) v histopatologickém a radiologickém obraze** (*Raghu et al. ATS/ERS/JRS consensus statement 2011*)



- Multidisciplinární team
 - **Pneumolog**
 - **Radiolog**
 - **Patolog**



Cesta k evidence-based léčbě IPF



2015 ATS/ERS/JRS/ALAT clinical practice guidelines: Treatment of idiopathic pulmonary fibrosis. An update of the 2011 guidelines

- Silné nedoporučení léčby trojkombinací, ambrisentanem, imatinibem, antikoagulancii
- Pirfenidon a nintedanib- doporučení případného použití u pacientů s IPF- totožné s předchozím slabým doporučením z roku 2011
- **Pirfenidon:**
 - Silná stránka- potenciální efekt na pokles plicních funkcí a mortalitu
 - Slabá stránka- nežádoucí účinky- část pacientů lék netoleruje, vysoká cena
- **Nintedanib:**
 - Silná stránka- potenciální efekt na pokles plicních funkcí
 - Slabá stránka- nežádoucí účinky, cena

AMERICAN THORACIC SOCIETY DOCUMENTS

An Official ATS/ERS/JRS/ALAT Clinical Practice Guideline: Treatment of Idiopathic Pulmonary Fibrosis: Executive Summary An Update of the 2011 Clinical Practice Guideline

Ganesh Raghu, Bram Rochwerf, Yuan Zhang, Carlos A. Cuello Garcia, Arata Azuma, Juergen Behr, Jan L. Brozek, Harold R. Collard, William Cunningham*, Sakae Homma, Takeshi Johkoh, Fernando J. Martinez, Jeffrey Myers, Shandra L. Protzko, Luca Richeldi, David Rind, Moisés Selman, Arthur Theodore, Athol U. Wells, Henk Hoogsteden, and Holger J. Schünemann; on behalf of the ATS, ERS, JRS, and ALAT

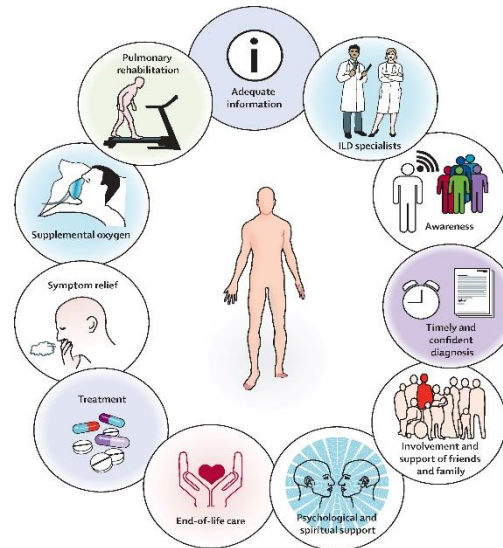
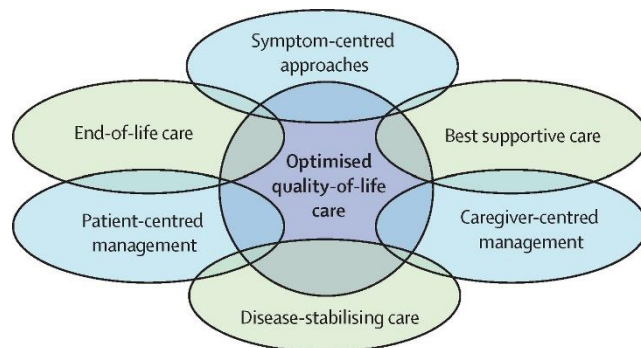
This guideline is dedicated to the memory of Mr. William Cunningham (June 7, 1935–October 23, 2014)

THIS OFFICIAL CLINICAL PRACTICE GUIDELINE OF THE AMERICAN THORACIC SOCIETY (ATS) WAS APPROVED BY THE ATS, MAY 2015, THE EUROPEAN RESPIRATORY SOCIETY (ERS), APRIL 2015, THE JAPANESE RESPIRATORY SOCIETY (JRS), APRIL 2015, AND THE LATIN AMERICAN THORACIC ASSOCIATION (ALAT), APRIL 2015

Agent	2015 Guideline	2011 Guideline
New and revised recommendations		
Anticoagulation (warfarin)	Strong recommendation against use*	Conditional recommendation against use [†]
Combination prednisone + azathioprine + N-acetylcysteine	Strong recommendation against use [†]	Conditional recommendation against use [†]
Selective endothelin receptor antagonist (ambrisentan)	Strong recommendation against use [†]	Not addressed
Imatinib, a tyrosine kinase inhibitor with one target	Strong recommendation against use*	Not addressed
Nintedanib, a tyrosine kinase inhibitor with multiple targets	Conditional recommendation for use*	Not addressed
Pirfenidone	Conditional recommendation for use*	Conditional recommendation against use [†]
Dual endothelin receptor antagonists (macitentan, bosentan)	Conditional recommendation against use [†]	Strong recommendation against use*
Phosphodiesterase-5 inhibitor (Sildenafil)	Conditional recommendation against use*	Not addressed

Péče u IPF musí být vždy komplexní!

- **Farmakologická kauzální léčba**
 - pirfenidon, nintedanib
- **Farmakologická symptomatická léčba**
 - dušnost
 - kašel
 - únava
 - bolest
 - deprese
 - úzkost
 - komorbidita
 - nežádoucí účinky léčby
 - vakcinace



- **Transplantace**
- **Rehabilitace**
- **Dlouhodobá domácí oxygenoterapie**
- **Nutrice**
- **Sociální péče**
- **Pacientské organizace**
- **Informace: webové stránky**

Kreuter M., The Lancet Respiratory Medicine 2017
Lee JS, Curr Opin Pulm Med 2011; Danoff SK, Curr Opin Pulm Med 2013
Egan JJ, Eur Respir Rev 2011

Pirfenidon

- snižuje proliferaci fibroblastů- inhibice TGF β a PDGF- blokáda nukleární translokace proteinu Smad
- Studie CAPACITY 004 a 006, Shionogi (SP3), ASCEND
 - Zpomalení poklesu plicních funkcí
 - Prodloužení přežití bez progresu onemocnění
 - Snížení mortality ze všech příčin

Pirfenidon

Dávkování 2 403 mg /den

- 1.–7. den 3x267 mg
- 8.–15. den 3x534 mg
- od 16. dne 3x801mg

výrazné nežádoucí GIT účinky, dávku možno snížit na nejvyšší tolerovanou

Nežádoucí účinky:

- Fototoxicita: nutnost soustavné ochrany proti slunečnímu záření
- Hepatotoxicita: elevace transamináz
- Gastrointestinální nežádoucí účinky: nevolnost a nechutenství

Ovlivnění biologické dostupnosti pirfenidonu

- **Tabákový kouř**- induktor CYP1A2- významně ovlivňuje farmakokinetiku a snižuje biologickou dostupnost
 - Podmínkou léčby pirfenidonem je nekouření
- **Léky snižující aktivitu CYP1A2**- až významná toxicita pirfenidonu
 - fluvoxamin- při léčbě pirfenidonem kontraindikován
 - chinolony
- **Léky zvyšující aktivitu CYP1A2**- účinnost léčby pirfenidonem snižují
 - rifampicin
 - omeprazol

Nintedanib

- Trikinázový inhibitor- inhibice receptoru pro FGF, VEGF a PDGF
- Studie
 - INPULSIS1 a INPULSIS2- významné omezení poklesu VC
 - INPULSIS2 snížení počtu akutních exacerbací IPF a prodloužení doby do jejich výskytu.
- Dávkování 150 mg 2x denně (možno snížit na 100 mg 2xd)
- Nežádoucí účinky léčby
 - průjmy - loperamid
 - elevace transamináz

N- acetylcystein

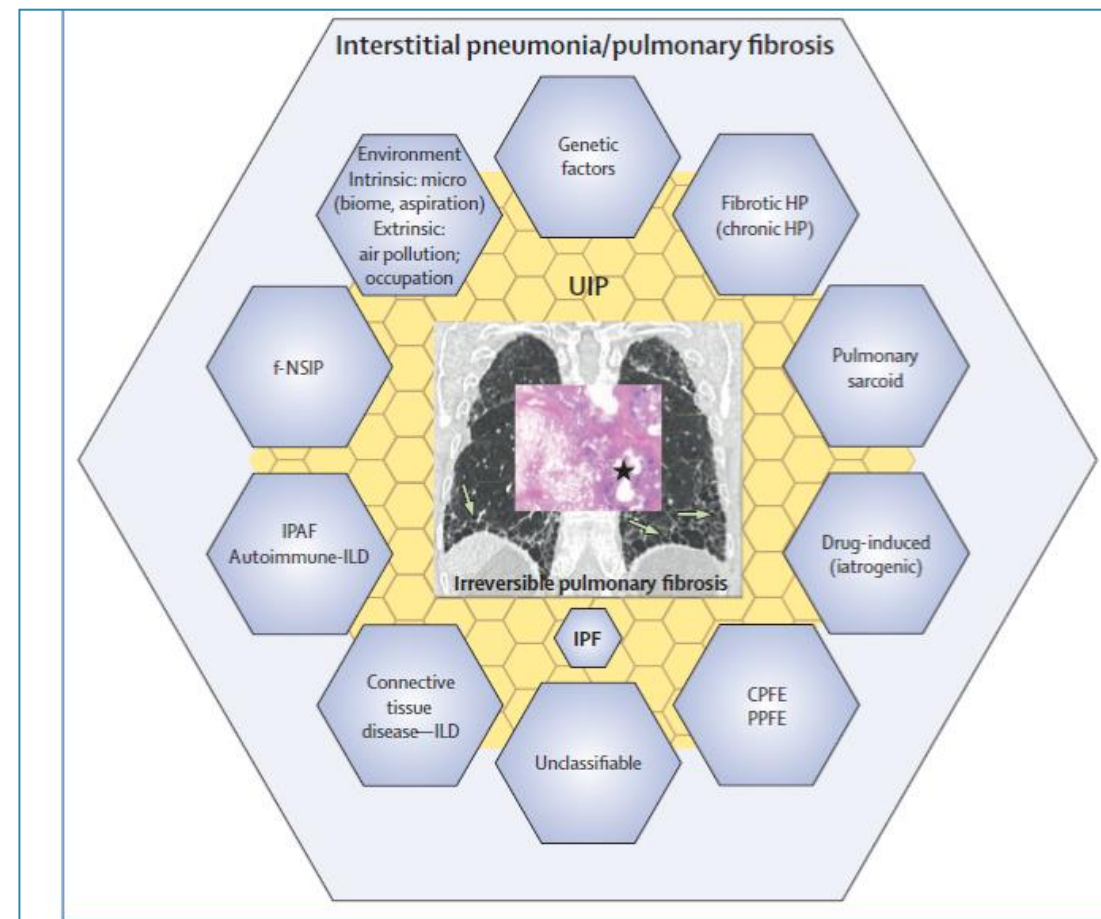
- **N-acetylcystein (NAC) 3x 600 mg denně**- antioxidační účinek
předcházení dalšímu poškození alveolárního epitelu oxidačními ději -
prevence akutních exacerbací
- od 1. 6. 2013 pro pacienty s IPF v ČR hrazen z prostředků veřejného
zdravotního pojištění
- Působení NAC může být ale i negativní- urychlení poklesu plicních funkcí
- Genové polymorfismy TOLLIP- změn a exprese- složka vrozené imunity
- Od dlouhodobého podávání se ustoupilo

Antifibrotika- úhradová kritéria v ČR

- Pirfenidon a nintedanib jsou hrazeny z prostředků zdravotního pojištění pro nekouřící pacienty s IPF s **VC mezi 50-90% náležitých hodnot** a TL_{CO} vyšší než 30% náležitých hodnot, a to v **Centrech pro diagnostiku a léčbu intersticiálních plicních procesů ČPFS** (www.pneumologie.cz).

Existuje vlastně IPF?

- Diverzní klinicko-radiologicko-patologický obraz
- Definice UIP obrazu zejména radiologického se opakovaně mění
- RCT antifibrotik - část pacientů pravděpodobně měla jinou DG
- Efekt antifibrotické léčby i u jiných IPP



Comment

Idiopathic pulmonary fibrosis: shifting the concept to irreversible pulmonary fibrosis of many entities



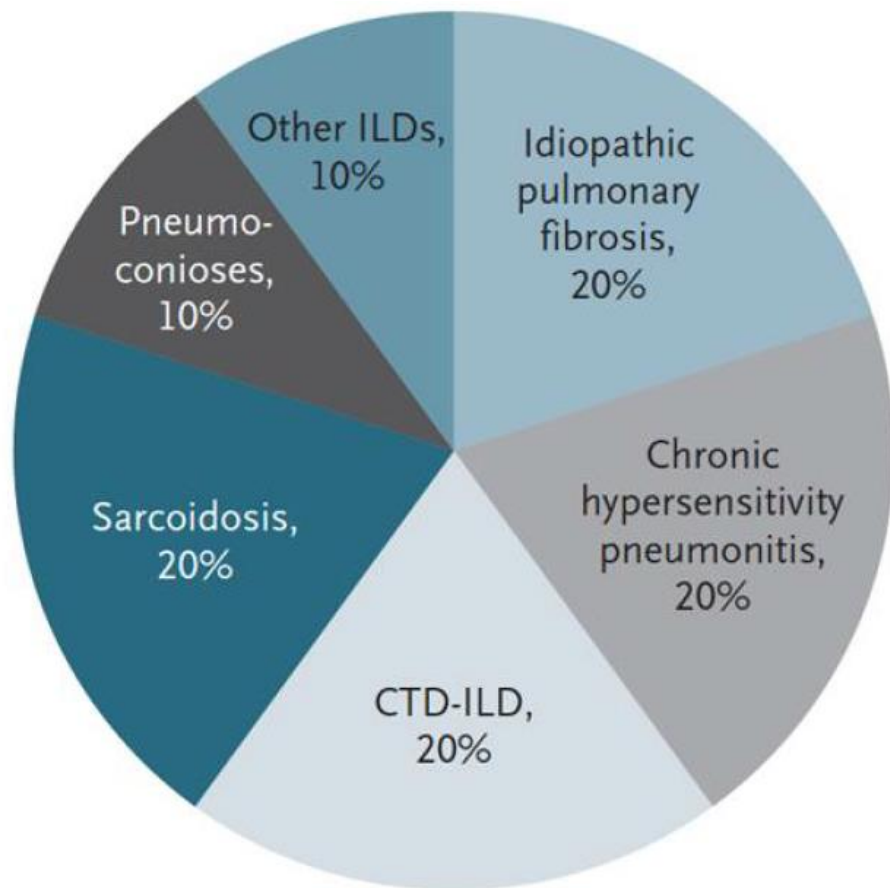
Idiopathic pulmonary fibrosis, a fibrotic, progressive, and fatal lung disease of unknown cause in adults, has received much attention. Current estimates indicate that only 20% of patients with interstitial lung diseases have idiopathic pulmonary fibrosis.¹ Abundant evidence has been synthesised in clinical practice guidelines.

or occult exposure to intrinsic or extrinsic environmental factors, or an autoimmune or connective tissue disease that has not been confirmed or fully developed to meet established criteria of the specific autoimmune connective tissue disease.⁵ Since the pathogenesis of idiopathic pulmonary fibrosis is now better understood, a pitch to

Lancet Respir Med 2019
Published Online
September 14, 2019
[http://dx.doi.org/10.1016/S2213-2600\(19\)30311-X](http://dx.doi.org/10.1016/S2213-2600(19)30311-X)

Lederer DJ, et al. Idiopathic pulmonary fibrosis. *N Engl J Med* 2018
Sack C, et al. **Idiopathic pulmonary fibrosis: Unmasking cryptogenic environmental factors.** *Eur Respir J* 2018
Wolters PJ, et al. **Time for a change: is idiopathic pulmonary fibrosis still idiopathic and only fibrotic?** *Lancet Respir Med* 2018
Wells AU, et al. **What's in a name? That which we call IPF, by any other name would act the same.** *Eur Respir J* 2018
Morell F, et al. **Chronic hypersensitivity pneumonitis in patients diagnosed with idiopathic pulmonary fibrosis: a prospective case-cohort study.** *Lancet Respir Med* 2013

Difusní plicní procesy vedoucí k progredující plicní fibróze



Lederer DJ and Martinez FJ, *N Engl J Med* 2018; 378: 1811-1823

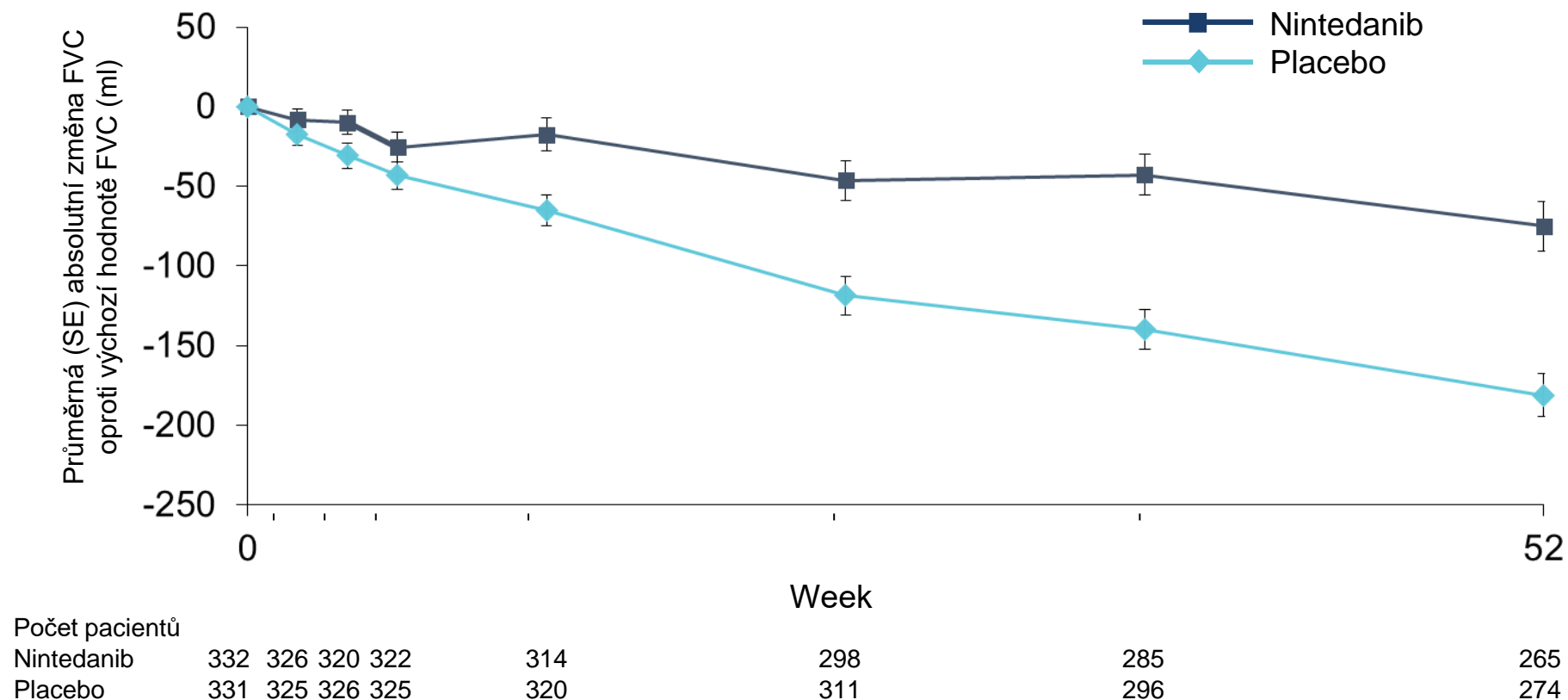
- Patogenetický podklad
 - zánět
 - fibróza
 - smíšený obraz zánětu a fibrózy
 - emfyzém
- Reversibilita
- Progresivní průběh

ORIGINAL ARTICLE

Nintedanib in Progressive Fibrosing Interstitial Lung Diseases

K.R. Flaherty, A.U. Wells, V. Cottin, A. Devaraj, S.L.F. Walsh, Y. Inoue, L. Richeldi,
M. Kolb, K. Tetzlaff, S. Stowasser, C. Coeck, E. Cierisme-Beatty, B. Rosenstock,
M. Quaresma, T. Haeufel, R.-G. Goeldner, R. Schlenker-Herceg, and K.K. Brown,
for the INBUILD Trial Investigators*

Studie INBUILD: změna FVC (ml) během 52 týdnů oproti výchozí hodnotě u celkové populace



Studie INBUILD: souhrnné výsledky

- Léčba nintedanibem vedla k signifikantnímu zpomalení roční míry poklesu FVC (ml/rok) během 52 týdnů ve srovnání s placebem:
 - V celé sledované populaci i u pacientů s UIP na HRCT
 - Konzistentní výsledky byly prokázány i u populace pacientů s jiným obrazem fibrotických změn na HRCT
- Nežádoucí účinky:
 - Nejčastěji GIT (průjem, nauzea, zvracení)
 - Mírné až středně závažné intenzity
 - Zvladatelné

Stejná léčba pro různé IPP?

- RCT Fáze III INBUILD[®]
- Progredující fibrotizující IPP
- Nintedanib zpomalil pokles plicních funkcí o 57% ve všech podskupinách



Budoucnost

???ne jméno nemoci, ale její biologické chování indikuje volbu léčby!!!

IPF a PPF

Idiopathic Pulmonary Fibrosis (an Update) and Progressive Pulmonary Fibrosis in Adults

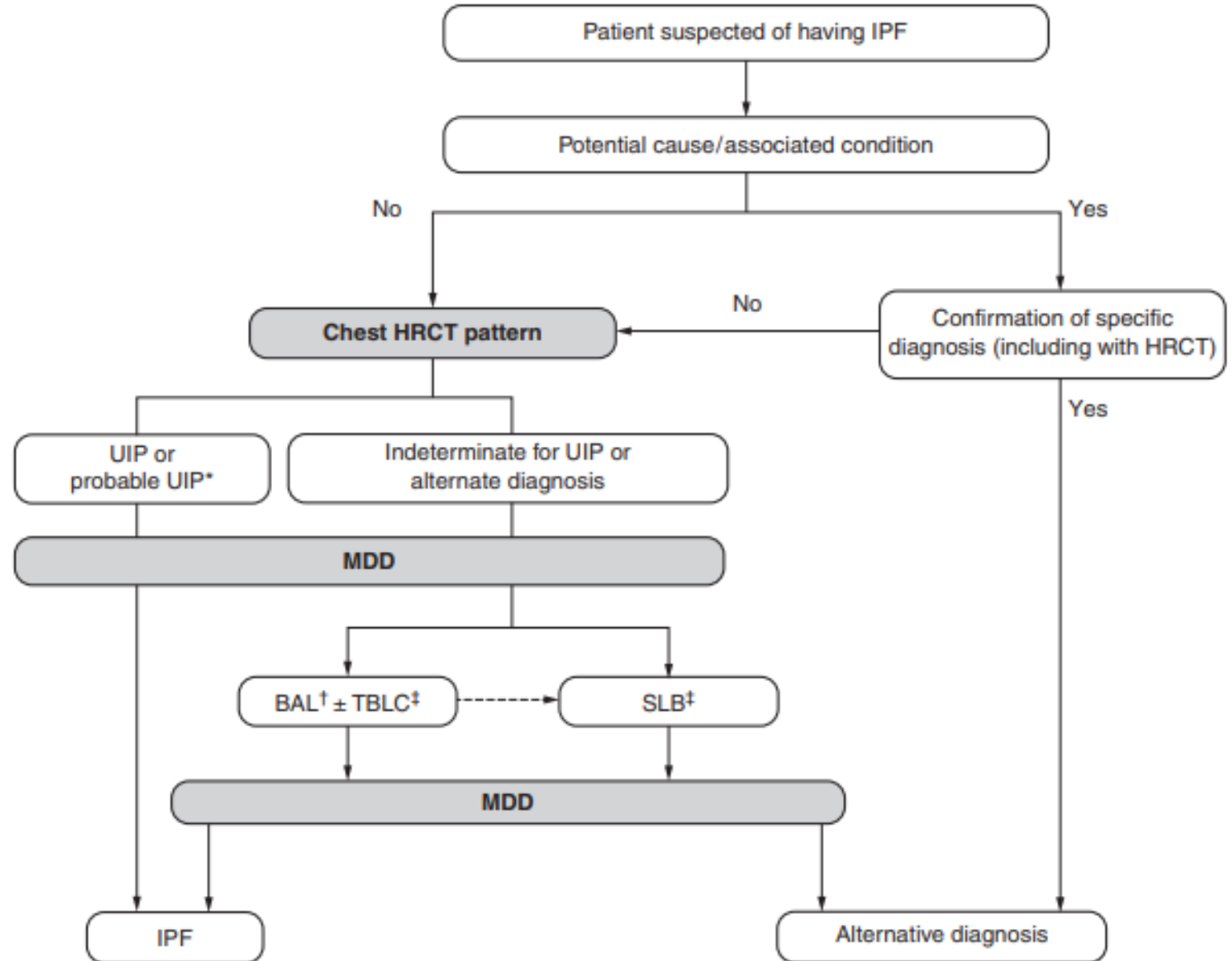
An Official ATS/ERS/JRS/ALAT Clinical Practice Guideline

✉ Ganesh Raghu, Martine Remy-Jardin, Luca Richeldi, Carey C. Thomson, Yoshikazu Inoue, Takeshi Johkoh, Michael Kreuter, David A. Lynch, Toby M. Maher, Fernando J. Martinez, Maria Molina-Molina, Jeffrey L. Myers, Andrew G. Nicholson, Christopher J. Ryerson, Mary E. Strek, Lauren K. Troy, Marlies Wijsenbeek, Manoj J. Mammen, Tanzib Hossain, Brittany D. Bissell, Derrick D. Herman, Stephanie M. Hon, Faye Kheir, Yet H. Khor, Madalina Macrea, Katerina M. Antoniou, Demosthenes Bouros, Ivette Buendia-Roldan, Fabian Caro, Bruno Crestani, Lawrence Ho, Julie Morisset, Amy L. Olson, Anna Podolanczuk, Venerino Poletti, Moisés Selman, Thomas Ewing, Stephen Jones, Shandra L. Knight, Marya Ghazipura, and Kevin C. Wilson; on behalf of the American Thoracic Society, European Respiratory Society, Japanese Respiratory Society, and Asociación Latinoamericana de Tórax

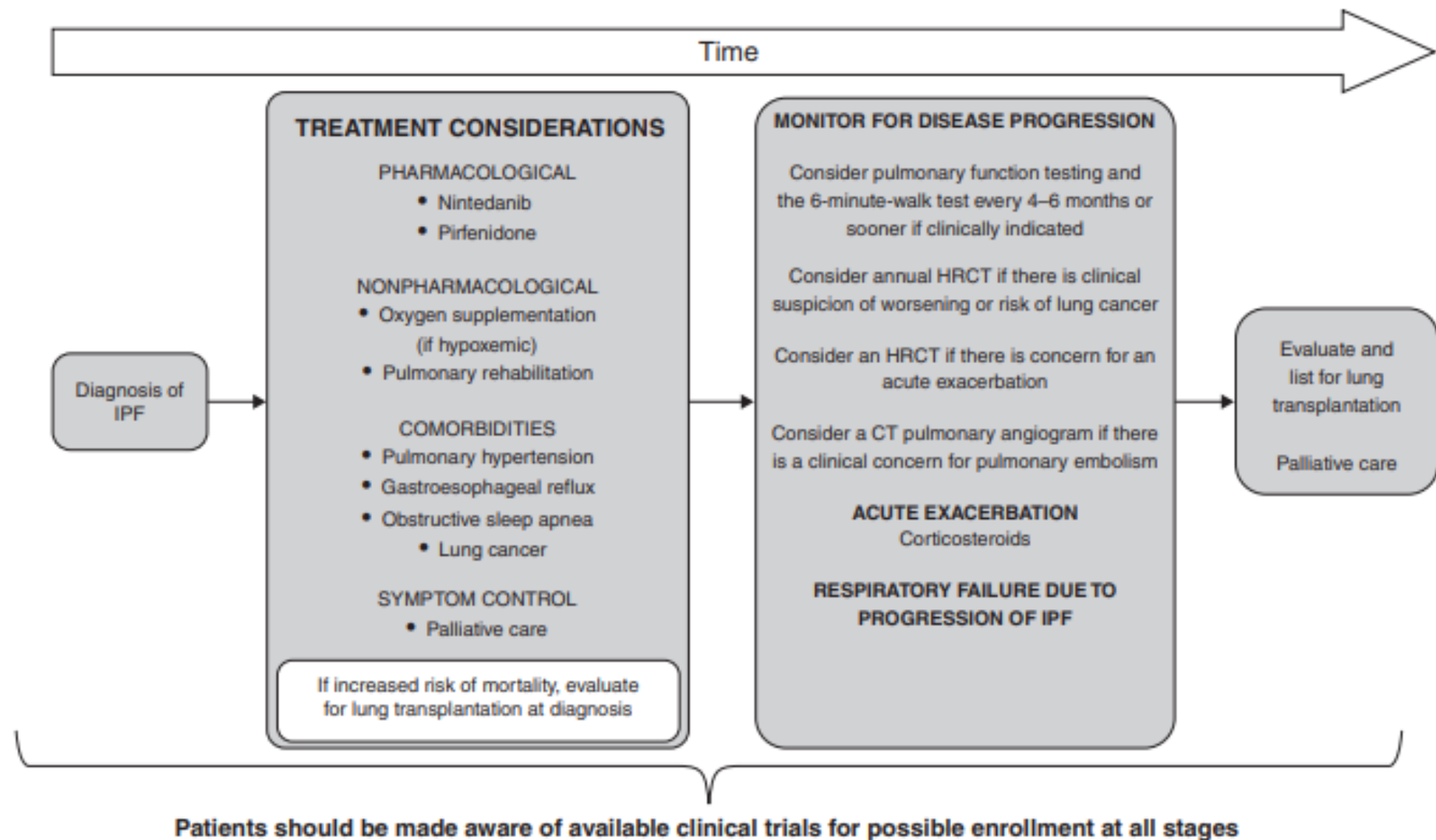
THIS OFFICIAL CLINICAL PRACTICE GUIDELINE WAS APPROVED BY THE AMERICAN THORACIC SOCIETY, EUROPEAN RESPIRATORY SOCIETY, JAPANESE RESPIRATORY SOCIETY, AND ASOCIACIÓN LATINOAMERICANA DE TÓRAX FEBRUARY 2022

IPF suspected*		Histopathology pattern [†]			
		UIP	Probable UIP	Indeterminate for UIP or biopsy not performed	Alternative diagnosis
HRCT pattern	UIP	IPF	IPF	IPF	Non-IPF dx
	Probable UIP	IPF	IPF	IPF (Likely) [‡]	Non-IPF dx
	Indeterminate	IPF	IPF (Likely) [‡]	Indeterminate [§]	Non-IPF dx
	Alternative diagnosis	IPF (Likely) [‡]	Indeterminate [§]	Non-IPF dx	Non-IPF dx

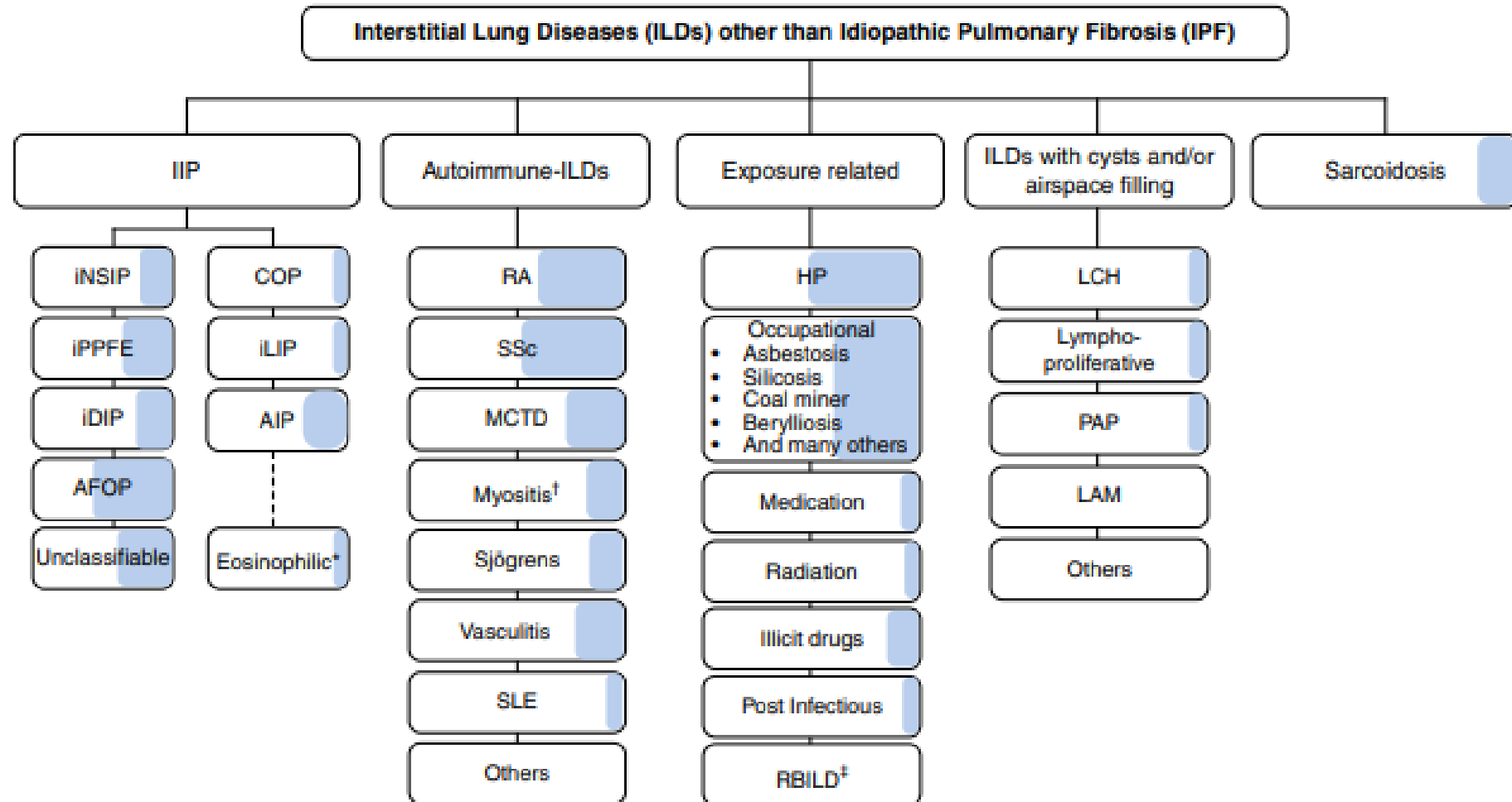
Nový dg algoritmus IPF a PPF



Léčba IPF



IPPs & PPF (PF-ILDs)



Definice progredující plicní fibrózy

Table 4. Definition of Progressive Pulmonary Fibrosis

Definition of PPF

In a patient with ILD of known or unknown etiology other than IPF who has radiological evidence of pulmonary fibrosis, PPF is defined as at least two of the following three criteria occurring within the past year with no alternative explanation*:

- 1 Worsening respiratory symptoms
- 2 Physiological evidence of disease progression (either of the following):
 - a. Absolute decline in FVC $\geq 5\%$ predicted within 1 yr of follow-up
 - b. Absolute decline in DL_{CO} (corrected for Hb) $\geq 10\%$ predicted within 1 yr of follow-up
- 3 Radiological evidence of disease progression (one or more of the following):
 - a. Increased extent or severity of traction bronchiectasis and bronchiolectasis
 - b. New ground-glass opacity with traction bronchiectasis
 - c. New fine reticulation
 - d. Increased extent or increased coarseness of reticular abnormality
 - e. New or increased honeycombing
 - f. Increased lobar volume loss

Ofev

- Úhrada od 1.12.2021
- Léčba nintedanibem je hrazena u dospělých pacientů:
- 1) s idiopatickou plicní fibrózou (IPF), u kterých je usilovná vitální kapacita plic (FVC) v rozmezí 50-90 %, mají transfer faktor (TLCO) větší nebo rovný 30 % a kteří dodržují zákaz kouření.
- 2) s jinými chronickými fibrotizujícími intersticiálními plicními onemocněními (ILD) s progresivním fenotypem navzdory stávajícímu individualizovanému léčebnému postupu, přičemž progresivní fenotyp je definován jako relativní pokles FVC o alespoň 10 % ve srovnání s předchozí hodnotou nebo relativní pokles FVC o alespoň 5 % ve srovnání s předchozí hodnotou se současným zhoršováním respiračních symptomů či zvětšováním fibrotického postižení plic, nebo zhoršováním respiračních symptomů a současně zvětšováním fibrotického postižení plic; vše hodnoceno kdykoli během posledních 24 měsíců před zahájením léčby nintedanibem. Diagnóza ILD musí být potvrzena multidisciplinárním týmem příslušného specializovaného centra. Pacienti musí dále mít FVC alespoň 45 % predikovaných hodnot, TLCO alespoň 30 % a dominující fibrotické změny na HRCT. Úspěšnost terapie v obou indikacích musí být pravidelně přehodnocena po 6, 12 a 18 měsících léčby (a dále také každých 6 měsíců) a musí být zaznamenána ve zdravotnické dokumentaci (dušnost, FVC, TLCO, akutní exacerbace, hospitalizace pro respirační potíže

A co dále? Kombinovaná léčba IPF a PPF?

Nejen antifibrotika?

- **Vlivy zevního prostředí** - odstranění expozice
- **Mikrobiom** - antimikrobiální léky
- **Alveolární buňky** - senescence, apoptóza- anti CTGF
- **Fibroblasty** - inhibitory autotaxinu, TKI, pirfenidon, anti CTGF

- **Cílená kombinovaná léčba?**

Závěr

- Klinicko-radiologický obraz IPF se dramaticky v posledních letech mění
- Obraz voštiny již není potřeba pro dg IPF
- PPF může být důsledkem řady difusních intersticiálních plicních procesů
- **Precizní diagnóza IPP důležitá pro prognózu, eliminaci zevních faktorů, vyšetření rodiny... splitting**
- **Pro účely léčby rozhodující fenotyp... lumping**
- **IPF se stala od roku 2011 léčitelnou nemocí, neumíme ji ale vyléčit**
- Budoucnost léčby IPF a jiných PPF- kombinovaná léčba ovlivňující různé body patogeneze IPF

Věříme, že půjde PPF zcela zastavit či vyléčit?

?

Děkuji Vám za pozornost

